УДК 616.831-009.12-053.2-08 *DOI: 10.26211/2658-4522-2021-3-2-15-27*

ОБЩИЕ ВОПРОСЫ ДЕТСКОГО ЦЕРЕБРАЛЬНОГО ПАРАЛИЧА (НАУЧНЫЙ ОБЗОР). ЧАСТЬ 2: ДИАГНОСТИКА И ЛЕЧЕНИЕ

Джомардлы Э.И., Кольцов А.А.

Федеральный научный центр реабилитации инвалидов им. Г.А. Альбрехта,
ул. Бестужевская, дом 50, Санкт-Петербург, 195067, Российская Федерация

Резюме

Введение. Детский церебральный паралич является важной медико-социальной проблемой, приводящей к детской инвалидности. В данной части научного обзора изложены подходы к диагностике и лечению спастических форм детского церебрального паралича.

Цель. Анализ мировой литературы по основным аспектам диагностики и лечения детского церебрального паралича.

Материалы и методы. Поиск литературных источников в открытых электронных базах PubMed и eLIBRARY за весь доступный в этих базах период.

Результаты и обсуждение. Объективные методы диагностики остаются основополагающими во врачебной практике. Вместе с тем современной тенденцией является все более широкое применение биомеханических методов контроля за пациентом.

Несмотря на экспоненциальный рост числа исследований за последние двадцать лет, отсутствует этиотропное лечение детского церебрального паралича, в связи с чем решением данной проблемы занимается междисциплинарная команда специалистов. В арсенале ортопеда представлены консервативные и хирургические методы лечения, направленные на устранение патологических установок и деформаций конечностей и позвоночника, улучшение общей двигательной функции больного.

По данным мировой литературы, большой научно-практический интерес представляют различные варианты комбинаций ортезирования, гипсования и применения ботулинического токсина типа А. Современная ортопедическая хирургия стремится к одномоментной коррекции деформаций на различных уровнях.

Анализ взглядов на лечение через призму доказательности продемонстрировал эффективность незначительного количества применяемых вмешательств, тогда как эффективность значительной части этих методов не доказана.

Выводы. Анализ литературных источников продемонстрировал рост числа публикаций, углубляющих научные знания о разных аспектах детского церебрального паралича. Вместе с тем остаётся значительное количество вопросов, требующих уточнения и более детального исследования. Таким образом, очевидна актуальность дальнейшего изучения особенностей детского церебрального паралича и разработки подходов к ведению пациентов с данной патологией.

Ключевые слова: детский церебральный паралич, дети, диагностика, лечение, спастичность, Gross Motor Function Classification System (GMFCS), деформации, ортопедия, хирургия, ортезы.

Джомардлы Э.И., Кольцов А.А. Общие вопросы детского церебрального паралича (научный обзор). Часть 2: диагностика и лечение // Физическая и реабилитационная медицина. — 2021. — Т. 3. — № 2. — С. 15-27. DOI: 10.26211/2658-4522-2021-3-2-15-27.

Dzhomardly EI, Kol'cov AA. Obshchie voprosy detskogo cerebral'nogo paralicha (nauchnyj obzor). Chast' 2: diagnostika i lechenie [General Issues of Childhood Cerebral Palsy: A Scientific Review. Part 2: Diagnostics and Treatment]. Fizicheskaya i reabilitacionnaya medicina [*Physical and Rehabilitation Medicine*]; 2021;3(2):15-27. DOI: 10.26211/2658-4522-2021-3-2-15-27. (In Russian).

Кольцов Андрей Анатольевич / Andrey A. Koltsov; e-mail: katandr2007@yandex.ru

GENERAL ISSUES OF CHILDHOOD CEREBRAL PALSY: A SCIENTIFIC REVIEW. PART 2: DIAGNOSTICS AND TREATMENT

Dzhomardly EI, Koltsov AA

Albrecht Federal Scientific Centre of Rehabilitation of the Disabled,
50 Bestuzhevskaya Street, 195067 St. Petersburg, Russian Federation

Abstract

Introduction. Cerebral palsy is an important medical and social problem that leads to childhood disability. This part of the review is dedicated to approaches to the diagnosis and treatment of spastic forms of cerebral palsy.

Aim. Analysis of the world literature on the main aspects of cerebral palsy.

Materials and methods. Searching for literature sources in open electronic databases PubMed and eLIBRARY for the entire period available in these databases.

Results and discussion. Objective diagnostics remain fundamental in medical practice, however, the current trend is an increasing use of biomechanical methods of patient control.

Despite the exponential growth in the number of studies over the past twenty years, there is no causal treatment for cerebral palsy, so an interdisciplinary team of specialists is working to solve this problem. The orthopedist's arsenal includes conservative and surgical methods of treatment aimed at eliminating pathological settings and deformities of the limbs and spine, improving the overall motor function of the patient.

According to the world literature, various variants of combinations of orthosis, casting and the use of type A botulinum toxin are of great scientific and practical interest. Modern orthopedic surgery tends to the simultaneous correction of deformities at various levels.

Analysis of views on treatment through the prism of evidence has demonstrated the effectiveness of a small number of interventions, while the effectiveness of a significant part of these methods has not been proven.

Summary. The analysis of literary sources has shown an increase in the number of publications that deepen scientific knowledge about various aspects of cerebral palsy. However, there is still significant number of issues that require clarification and more detailed research. Thus, the relevance of further study of the features of cerebral palsy and the development of approaches to the management of patients with this pathology is obvious.

Keywords: cerebral palsy, children, diagnostic, treatment, spasticity, Gross Motor Function Classification System (GMFCS), deformities, orthopedics, surgery, orthoses

Publication ethics. The research was approved by the ethics committee of the Federal State Budgetary Institution "Federal Scientific Centre of Rehabilitation of the Disabled n. a. G.A. Albrecht" of the Ministry of Labour and Social Protection of the Russian Federation and were carried out in accordance with the ethical standards set out in the Declaration of Helsinki.

Conflict of interest. No conflict of interest information available.

Source of financing. State budget financing.

Information about the personal contribution of the authors: Dzhomardly EI — literature analysis, writing the basic text of the article, stage and final editing of the article. Koltsov AA — concept and design of the study, staged and final editing of the article.

Received: 12.05.2021
Accepted for publication: 07.06.2021

Введение / Introduction

Актуальность проблемы детского церебрального паралича (ДЦП) обусловлена высокой частотой детской неврологической инвалидности на фоне высокой частоты встречаемости ДЦП в педиатрической популяции, в настоящее время данное заболевание продолжает оставаться одной из важных социально значимых проблем.

В представленной части научного обзора рассмотрены вопросы диагностики и лечения спастических форм ДЦП.

Цель / Aim

Целью научного обзора является анализ мировой литературы по различным аспектам диагностики и лечения ДЦП.

Материалы и методы / Materials and methods

Поиск литературных источников в открытых электронных базах PubMed и eLIBRARY за весь доступный в этих базах период.

Критерии включения: наличие полнотекстовых источников и структурированного материала.

Критерии исключения: тезисы докладов, клинические примеры, исследования, имеющие признаки дублирования. В случае наличия таких статей выбирали более поздний по дате публикации источник.

Результаты и обсуждение / Results and discussion

Диагностика. В диагностике нейромышечных нарушений у пациентов с детским церебральным

параличом используют субъективный (клинический) и объективные методы.

Клинический осмотр включает оценку уровня спастичности, мануальных навыков, глобальных моторных функций пациента, антропометрических и гониометрических характеристик.

С целью анализа глобальных моторных функций пациента применяют классификацию GMFCS (Gross Motor Function Classification System), которая учитывает ограничение уровня двигательной активности, соотнесенной с возрастом ребенка, что позволяет получить более объективную информацию о состоянии двигательных функций ребенка относительно их возможных значений для данного возраста при определенной тяжести проявлений ДЦП. По этой классификации выделяют пять уровней двигательной активности пациента (таблица 1) [1].

С целью оценки моторики верхних конечностей ребёнка применяют систему классификации мануальных навыков (Manual Ability Classification System, MACS), которая разработана по аналогии с классификацией GMFCS и также имеет 5 уровней. Классификация MACS оценивает только двуручную деятельность у детей с разными формами ДЦП в повседневной жизни, и ее результаты хорошо соотносятся с показателями оценки глобальных моторных функций по GMFCS (таблица 1).

Одним из преимуществ этих классификаций является то, что они не требуют использования специального оборудования либо компьютерных программ, обучения и лицензирования для их использования, значительного количества времени для исследования и готовности к сотрудничеству со стороны испытуемого. В то же время, исходя из названия, мы понимаем, что GMFCS и MACS являются классификациями, но по опыту мы видим, что они прежде всего представляют собой диагностические шкалы, позволяющие определить степень соответствующих нарушений.

Оценка спастичности, безусловно, является фундаментальным параметром, определяющим общий статус пациента со спастическими формами ДЦП. В настоящее время в клинической практике широко применяются две простые и информативные шкалы: модифицированная шкала спастичности Эшворта (Modified Ashworth Scale) и шкала Тардье (Tardieu) [2, 3].

Таблица 1 / Table 1

Классификация нарушений глобальных моторных функций и мануальных навыков / Classification of disorders of gross motor functions and manual skills

Gross Motor Function Classification System (GMFCS)	Уровень / Level	Manual Ability Classification System (MACS)
Ходьба без ограничений / Walking without limitations	1	Ребёнок захватывает предмет успешно и с легкостью, но при этом отмечается незначительное ограничение скорости и неаккуратность/неточность манипуляций
Ходьба с ограничениями / Walking with limitations	2	Ребёнок захватывает большинство предметов с незначительным ограничением качества и/или скорости
Ходьба с использованием ручных приспособлений для передвижения / Walking with the use of hand-held devices for movement	3	Ребёнок удерживает предмет с трудом, нуждается в помощи со стороны, чтобы подготовиться к захвату объекта и/или к приспособлению для этого окружающей обстановки
Самостоятельное передвижение ограничено, могут использоваться моторизованные средства передвижения / Independent movement is restricted, motorized vehicles can be used	4	Ребёнок может захватить ограниченное число предметов, простых для манипуляции, в адаптированной ситуации
Перевозка в ручном инвалидном кресле-коляске / Transported in a manual wheelchair	5	Ребёнок не захватывает объект и имеет тяжелое стойкое ограничение даже в простых движениях, нуждается в тотальной помощи со стороны

Таблица 2 / Table 2

Модифицированная шкала спастичности Эшворта / Modified Ashworth Scale

Балл / Score	Мышечный тонус / Muscle tone
0	Нет повышения
1	Легкое повышение тонуса, ощущаемое при сгибании или разгибании сегмента конечности в виде незначительного сопротивления в конце движения
1+	Легкое повышение мышечного тонуса, которое проявляется минимальным сопротивлением мышц менее чем в половине всего объема движений
2	Незначительное повышение тонуса в виде сопротивления, возникающего после выполнения не менее половины объема движения
3	Умеренное повышение тонуса, выявляющееся в течение всего движения, но не затрудняющее выполнение пассивных движений
4	Значительное повышение тонуса, затрудняющее выполнение пассивных движений
5	Пораженный сегмент конечности фиксирован в положении сгибания или разгибания

Модифицированная шкала Тардье отличается от шкалы Эшворта тем, что она основана на изменении динамического угла в суставе, что может быть применено к большинству суставов и использоваться в качестве количественной оценки спастичности. Для измерения динамического компонента производят движение в суставе так быстро, как только возможно на протяжении полного диапазона движения. Угол в суставе, при котором происходит первое «схватывание» мышцы (когда вызывается рефлекс на растяжение), определяется как AV1. Угол полного пассивного движения в суставе определяется как AV2. Разница между углами AV2 и AV1 (DAV) отражает потенциал движения, возможный для ребенка. Измерение по шкале Тардье имеет большое практическое значение в дифференцировке спастичности и контрактуры [4].

Для оценки вторичных ортопедических деформаций применяют значительное количество клинических тестов: Сильвершельда (Silfverskiold), Рут-Эли (Root-Ely), Крейга (Craig), Trochanteric prominence test и другие [5, 6, 7, 8, 9]. Одним из первых и наиболее известных клинических тестов является трицепс-тест Сильвершельда (Silfverskiold's test), описанный в 1924 г. [5]. За прошедшие почти сто лет этот тест не потерял своей актуальности в дифференциальной диагностике участия икроножной и камбаловидной мышц в формировании эквинусной деформации стопы. Принцип теста основан на изменении расстояния между проксимальной и дистальной точками прикрепления икроножной и камбаловидной мышц [5].

Стоит заметить, что клинические тесты и шкалы являются первичным и незаменимым инструментом для врача, так как позволяют сразу ответить на многие вопросы. В то же время в подавляющем большинстве случаев возникает необходимость в использовании объективных (инструментальных) методов исследования: лучевых, нейрофизиологических, биомеханических. По назначению выделяют нейровизуализирующие методы (МРТ, ЭЭГ, ЭНМГ, нейросонография и др.), направленные на диагностику и контроль динамики основного неврологического заболевания, и методы ортопедической диагностики.

Среди всех методов второй группы, лидирующее место занимает рентгенологический, применяемый, в первую очередь, для оценки состояния тазобедренных суставов. Именно рентгенологическая диагностика составляет основу различных программ наблюдения за состоянием тазобедренных суставов (ТБС) [10]. Первая такая программа была создана в Швеции (1994). Согласно данным ряда авторов, введение этой программы в клиническую практику способствовало снижению частоты вывихов головки бедренной кости с 9 % до 0,5 % [11, 12]. По аналогичному принципу в 2008 г. была создана австралийская модель наблюдения за состоянием ТБС, в 2012 г. — британская [10]. Согласно этим программам, частота рентгенологического исследования тазобедренных суставов у детей с ДЦП может быть до двух раз в год, в зависимости от возраста и уровня нарушения глобальных моторных функций (GMFCS) ребенка [11].

Рентгенологический метод в диагностике других сегментов скелета пациента с ДЦП применяется по индивидуальным показаниям, чаще в пред- и послеоперационных периодах, для определения метода и объема хирургического вмешательства и его контроля, а также по показаниям для назначения и контроля ортезирования.

Такие современные инструментальные методы, как МРТ, УЗИ и др. в диагностике ортопедических нарушений используются достаточно редко,

например, с целью дополнения результатов рентгенологического исследования.

Важно отметить, что метод УЗИ в клинической практике как невролога, так и ортопеда, используется не только в качестве диагностического, но и в качестве навигационного инструмента, например, для введения ботулинического токсина типа А в мышцы верхних и нижних конечностей [13].

В современных условиях все чаще применяются различные биомеханические методы оценки функциональных нарушений у больных с ДЦП. В нашей стране долгое время эта область диагностических возможностей представляла интерес только для научных исследований, и практическое применение его было незначительным [14]. В то же время за рубежом биомеханические методы диагностики представляли и представляют собой мощный исследовательский инструмент для ортопедов, неврологов и др.

Сегодня для оценки функциональных возможностей детей с ДЦП существуют десятки биомеханических методов, которые можно разделить на следующие группы: методы регистрации взаимодействия стопы с опорной поверхностью, методы оценки сохранения центра массы тела в ортостатическом положении, методы изучения биопотенциалов мышц, видеоанализ походки.

К первой группе методов относят подографию и бароподографию. Подография является одним из наиболее старых и в то же время часто применяемых до сих пор методов регистрации взаимодействия стопы с опорной поверхностью. Суть исследования заключается в получении отпечатков плантарной поверхности стопы в статике. Если раньше для этого приходилась смазывать стопы красителем и получать отпечатки после опоры на бумагу или иную специальную поверхность, то сегодня для получения отпечатков и их анализа применяют различные программно-аппаратные комплексы [15].

Бароподография анализирует взаимодействие стопы с опорой в динамике, т. е. распределение давления по плантарной поверхности стопы непосредственно либо под подошвой обуви (реже). Измерение осуществляют с помощью матричных измерителей давления в виде ковриков, дорожек или измерителей-стелек, которые вкладывают непосредственно между ложементом обуви и плантарной поверхностью стопы [16, 17, 18, 19].

Анализ баланса нагрузок в ортостатической позе осуществляется с помощью различных динамометрических платформ. На наш взгляд, этот метод является ценным как для первичной диагностики, так и для объективизации контроля эффективности различных лечебных и реабилитационных мероприятий.

Вместе с тем современные биомеханические возможности позволяют получать информацию не только о локальных, но и о глобальных нарушениях (пространственно-временных, кинематике и др.). Для этого применяются различные варианты видеоанализа. Принципиально все доступные варианты видеоанализа можно разделить на безмаркерный и маркерный. Первый вариант основан, как правило, на программном обеспечении Kinect и является наиболее доступным по стоимости. Но в то же время его применение в качестве диагностического инструмента является дискутабельным. Вместе с тем за рубежом «золотым стандартом» является применение маркерного видеоанализа, который является наиболее точным на сегодняшний день. Однако у данного метода имеются существенные ограничивающие факторы его практического применения: низкая доступность, длительность и трудоёмкость подготовки испытуемого к исследованию, обработка данных.

Резюмируя раздел диагностики, необходимо упомянуть, что для унифицирования полученных данных и представления целостной характеристики пациента, как в пределах страны, так и на международном уровне, в настоящее время в клинической практике активно начинают использовать Международную классификацию функционирования жизнедеятельности (МКФ) [20]. Она представляет собой многоцелевую классификацию, в которой определены категории для описания здоровья и связанных с ним состояний, включая средовые и личностные факторы.

Лечение. На современном этапе развития медицины не существует этиотропного лечения ДЦП, способного радикально устранить проблему. В связи с этим лечение/реабилитация пациентов с ДЦП требует комплексного междисциплинарного подхода с применением современных консервативных, в том числе медикаментозных, и хирургических методов лечения [21].

Неврологи проводят патогенетическую лекарственную терапию: назначение пероральных антиспастических препаратов (баклофен, мидокалм, диазепам, толперизон в случае неэффективности первых) [22, 23], введение ботулинического токсина типа А для снижения локальной спастичности, а также лечение сопутствующих неврологических нарушений, в частности эпилепсии.

Нейрохирурги в свою очередь проводят оперативное лечение спастичности и фармакорезистентных форм судорожного синдрома. Основными нейрохирургическими методами лечения спастичности являются [24, 25, 26]:

– частичное пересечение волокон в периферических нервах, направляющихся к мышцам (селективная невротомия), или задних корешков спинного мозга (селективная дорзальная ризотомия — СДР);

– разрушение нервных проводников внутри спинного мозга или в области входа нервных волокон в спинной мозг;

– чрескожная радиочастотная деструкция задних ганглиев.

Нейрохирурги также выполняют операции с применением хирургической нейромодуляции:

– имплантацию систем для хронической электростимуляции головного и спинного мозга;

– имплантацию помп для хронической интратекальной инфузии лекарственных средств.

Выбор варианта нейрохирургического вмешательства определятся как общехирургическими показаниями, так и функциональными возможностями ребенка с ДЦП. Если по первому имеется устоявшееся мнение, то по второму мнения разнятся. В частности, анализ литературных источников по требованиям к функциональным возможностям пациента для проведения дорзальной ризотомии продемонстрировал наличие двух школ. Приверженцы первой отмечают целесообразность дорзальной ризотомии у детей с уровнем глобальных моторных функций GMFCS 2 и GMFCS 3. Так, Summers J. et al. сообщают, что селективная дорзальная ризотомия повышает функциональные возможности и качество жизни детей с ДЦП с уровнями нарушения глобальных моторных функций GMFCS 2 и GMFCS 3 [27]. Bolster E.A. et al. на основании 5-летнего и 10-летнего послеоперационного наблюдения сообщают, что ни один из детей с уровнями GMFCS 1–3 не показал ухудшения общей двигательной функции по сравнению с послеоперационными показателями. Принимая это во внимание, авторы сообщают, что использованные критерии отбора, в том числе по уровню нарушения глобальных моторных функций, были адекватными [28].

При этом представители второй школы придерживаются иного мнения и сообщают о значимости селективной дорзальной ризотомии у детей с уровнем глобальных моторных функций GMFCS 4 и GMFCS 5. Так, по мнению групп исследователей (Ingale H., 2016; D'Aquino D., 2018), селективная дорзальная ризотомия представляет собой эффективный вариант лечения для пациентов с GMFCS 4–5 и рациональную альтернативу интратекальной баклофеновой помпе [29, 30].

Дискутабельным остается такой значимый составляющий критерия отбора, как возраст. Так, Kim H.S. et al. сообщают, что пациенты, имеющие через год после операции СДР удовлетворительный результат (снижение тонуса в нижних конечностях, улучшение двигательных функций и/или повседневной автивности), были младше, чем дети с неудовлетворительным результатом [31]. Вместе с тем в более поздних работах A.L. Josenby [32] не выявил корреляционной связи между возрастом и исходом СДР ни через год, ни через 10 лет. По мнению O›Brien D.F. [33], у детей, способных осуществлять самостоятельную опору и передвижение, частота последующих ортопедических операций после СДР снижается, если нейрохирургическое вмешательство выполнено в возрасте от 2 до 5 лет.

В арсенале ортопеда представлены различные консервативные и хирургические методы лечения, направленные на устранение патологических установок и деформаций конечностей и позвоночника.

Традиционно в качестве консервативных методов лечения ортопедами используется гипсование и ортезирование. Последние несколько десятилетий этот список дополнился еще одним методом — ботулинотерапией. Вместе с тем применение каждого из этих методов по отдельности уже достаточно хорошо изучено. Более того, по данным мировой литературы, большой научно-практический интерес представляют различные варианты комбинаций ортезирования, гипсования и применения ботулинического токсина типа А [34, 35, 36].

Так, по данным Booth M.Y. et al., гипсование с последующим введением препарата ботулинического токсина более эффективно, чем просто гипсование [35]. По мнению разных авторов (Booth M., 2003; Park E.S., 2010; Dursun N., 2017), использование ботулинического токсина с последующим гипсованием позволяет достичь более заметного и устойчивого результата по сравнению с монотерапией препаратом ботулинического токсина А [35, 36, 21].

Вместе с тем есть единичные публикации (Kay R.M., 2004), сообщающие о том, что лечение эквинусной деформации с использованием комбинации BTX-A и этапного гипсования сопровождается ранним развитием рецидива спастичности и деформации по сравнению с этапным гипсованием [37].

Вместе с тем, как известно, спустя 3–4 мес. после введения препарата BTX-A, в мышцах протекает процесс реиннервации. К тому времени, как правило, заканчиваются процедуры этапного гипсования. Следует отметить, что процесс реабилитации детей с ДЦП является длительным и непрерывным. В связи с этим мы выполнили поиск работ, в которых было бы исследовано ведение больных после курса терапии BTX-A в сочетании с гипсованием. К сожалению, мы встретили лишь одну публикацию, в которой авторы схематично продемонстрировали все эти этапы консервативного лечения, включая ортезирование, на примере одной пациентки 6 лет (рисунок 1) [38].

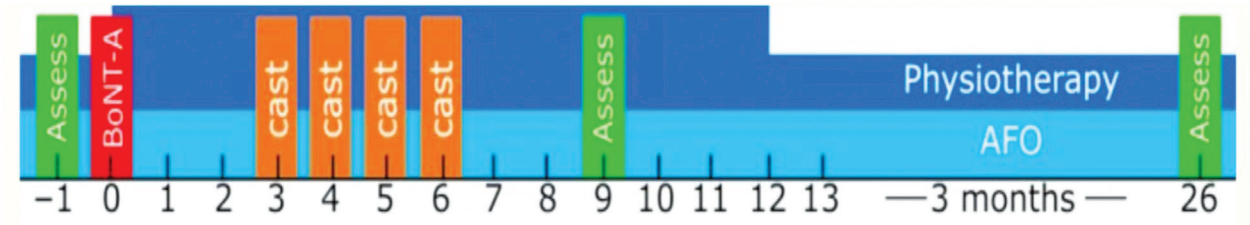

Рис. 1. Схема временной шкалы оценки и лечения (ботулинический токсин А, этапное гипсование, ортезирование и физиотерапия) [38]

Figure 1. Timeline of assessment and treatment (NeuroToxin-A, serial casting, and physiotherapy) [38]

В то же время авторы в заключение сообщают о положительном влиянии введения ботулинического токсина в комбинации с этапным гипсованием и физиотерапией в краткосрочном периоде на походку и спастичность, при этом не акцентируют внимание на ортезировании. Увеличение амплитуды движения в голеностопном суставе авторы объясняют повышением гибкости/мобильности стопы, а не изменением морфологии икроножной мышцы. Интересно, что результаты, полученные на этапном контрольном обследовании, проведенном на 26-й неделе после инъекции BTX-A, продемонстрировали, что достигнутая мобильность стопы не была сохранена, так же как спастичность и амплитуда движения в голеностопном суставе [38]. Этот факт еще раз подчеркивает значимость принципа непрерывности в лечении детей с ДЦП, которая достигается, в том числе, за счет использования технических средств реабилитации, особенно ортезов.

Нередко в начале или на этапе консервативного лечения, как по медицинским, так и по парамедицинским причинам, возникает необходимость хирургического вмешательства.

Все ортопедические хирургические вмешательства глобально делят на три группы:

1. Превентивные — это, как правило, менее травматичные операции, целью которых является предупреждение развития более тяжелых и инвалидизирующих деформаций, в первую очередь, с целью предотвращения прогрессирования подвывиха и развития вывиха головок бедренных костей (миотомия аддукторов бедер) [39, 40].

2. Реконструктивные — это основная группа операций. Условно все эти операции можно разделить на вмешательства на мягких тканях (пересечение, удлинение, транспозиция сухожилий), костных структурах (различные варианты остеотомии, артродеза, костной ауто- или аллотрансплантации) и комбинированные [41, 42].

3. Паллиативные вмешательства достаточно редки и выполняются, как правило, у крайне тяжелых больных. В большинстве случаев цель таких операций — достижение максимального результата с минимальным периоперационным риском. Основными методами паллиативного оперативного лечения являются проксимальная артропластическая резекция бедра, вальгизирующая остеотомия проксимального отдела бедра в сочетании с резекцией головки бедра или без таковой [43, 44, 45].

Современная ортопедическая хирургия пациентов с ДЦП движется в направлении одномоментных многоуровневых вмешательств (*англ.* — single-event multilevel surgery, SEMLS). На наш взгляд, это оправданно как с точки зрения биомеханики, ввиду того, что опорно-двигательный аппарат человека представляет собой сложную замкнутую биокинематическую цепь, так и «возрастными периодами» формирования деформаций.

По мнению Aslan A. et al. [46], по результатам сравнительного анализа между одномоментными многоуровневыми вмешательствами и поэтапными операциями выявлено положительное влияние SEMLS-хирургии на походку, позу и функциональную активность ребенка. Удовлетворённость родителей результатами лечения также была выше в первой группе.

Langerak N.G. et al. [47] сообщают, что пациенты со спастическими формами ДЦП, которым были выполнены множественные хирургические вмешательства на «интервальной основе», спустя 15 и более лет имеют сгибательные контрактуры в коленных и тазобедренных суставах, внутреннюю ротацию нижних конечностей, низкую скорость ходьбы, тогда как последующее лечение этих пациентов методом одномоментного многоуровневого вмешательства показывает хорошие результаты.

Методы физической реабилитации, особенно в России, широко применяются в рамках комплексного медицинского лечения детей с ДЦП и традиционно представлены массажем, лечебной гимнастикой, аппаратной кинезиотерапией, в ряде центров — роботизированной механотерапией с использованием высокотехнологичных программно-аппаратных комплексов, в том числе основанных на принципе биологической обратной связи [48, 49].

Вместе с тем не секрет, что в последние годы медицина стремится к все более и более высокому уровню доказательности, что особенно актуально для лечения пациентов со сложными и системными заболеваниями, затрагивающими одновременно различные функции и системы организма, в том числе с детским церебральным параличом. С учетом вышесказанного неудивительно, что для лечения/реабилитации таких детей в литературе описано более полутора сотен методов.

Очевидно, что все методы невозможно реализовать у каждого конкретного пациента, в связи с этим вся информация требовала систематизации с точки зрения эффективности. Первая такая глобальная работа была проведена в 2013 г. группой австралийских исследователей во главе с I. Novak. В этой работе с точки зрения доказательной медицины проанализированы 118 методов воздействия на пациента, тогда как через 7 лет эта же группа авторов представила результаты анализа уже 182 манипуляций [50]. Значительное повышение числа анализируемых методов и манипуляций отчасти было связано с тем, что в исследование авторы включили большую группу профилактических мер [51].

Авторы разделили все проанализированные вмешательства на три группы в зависимости от уровня доказательности и в качестве наглядной иллюстрации использовали трехуровневую цветовую кодировку светофора (*англ.* – Evidence Alert Traffic Light System), которая рекомендует порядок действий для применения доказательств в клинической практике (рисунок 2). Зеленый цвет означает доказанную, желтый цвет — неясную или противоречивую эффективность вмешательства, тогда как красный указывает на то, что метод бесполезен или может нанести вред.

Так, согласно этим исследованиям, для снижения спастичности доказанным является применение ботулинического токсина, интратекального баклофена, диазепама и селективной дорзальной ризотомии. Для профилактики и устранения ранних/умеренных контрактур в краткосрочной перспективе эффективно этапное гипсование, эффект которого может быть усилен при его проведении через четыре недели после инъекций ботулинического токсина на фоне сниженной спастичности. Также высокую доказательную базу имеет проведение активной и целенаправленной силовой тренировки сразу после этапного гипсования. Однако при формировании или длительном существовании фиксированной контрактуры более 20° этапного гипсования недостаточно — потребуется хирургическое вмешательство.

Важно, что данный подход позволяет не только выбирать наиболее эффективный метод лечения, но и методы профилактики. Например, наиболее доказанным методом контроля состояния тазобедренного сустава является наблюдение. Вначале может показаться противоречивым, что для наблюдения за состоянием тазобедренного сустава выделяется зеленый свет, а ортопедические и физиотерапевтические вмешательства, предна-

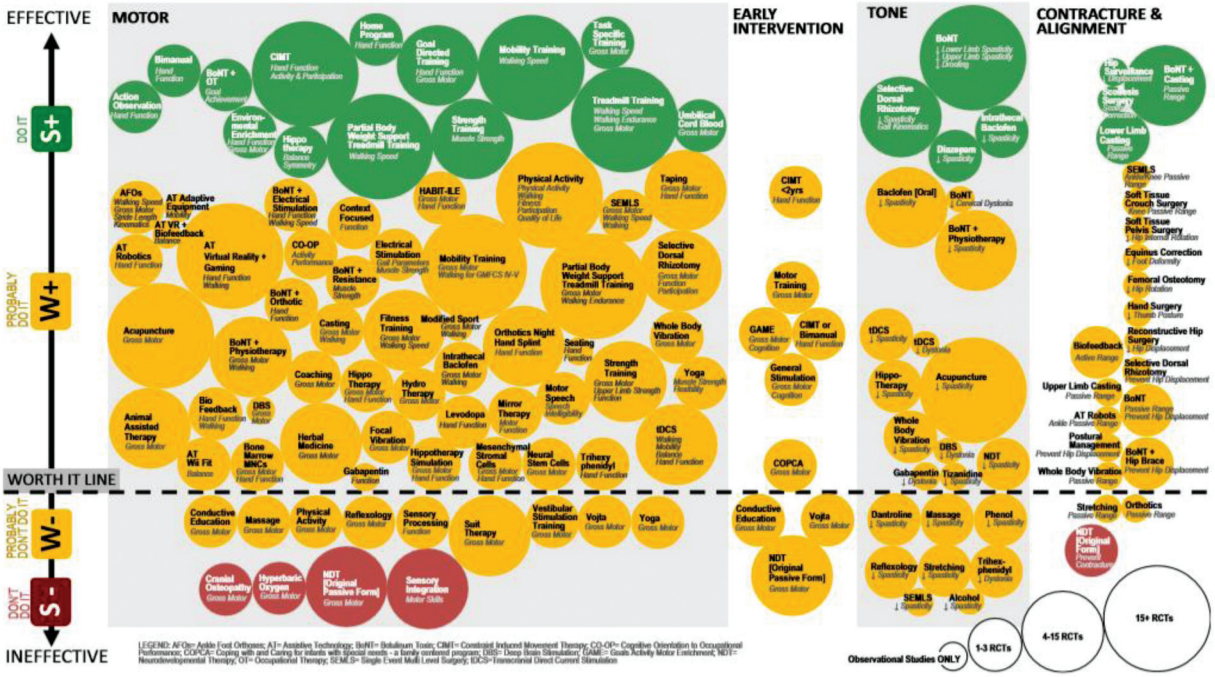

Рисунок 2. Фрагмент графической иллюстрации из работы Novak I. et al.

Figure 2. A fragment of a graphic illustration from the work I. Novak et al.

значенные для предотвращения смещения бедра, обозначены желтым цветом. Однако при более глубоком анализе становится понятно, что результаты инвазивных и неинвазивных методов лучше, когда патологические изменения выявлены своевременно.

Недоказанными или даже вредными методами, которые нельзя использовать в лечении двигательных функций, I. Novak признаны гипербарическая оксигенация, сенсорная интеграция, нейроразвивающая терапия, краниальная остеопатия [51]. Такие методы, как массаж, метод Войта, применения нагрузочных костюмов, рефлексотерапия и ряд других в лечении двигательных нарушений I. Novak отнесены к «желтой» группе в связи с сомнениями в их эффективности.

Интересно, что типичные для ортопеда хирургические методы, направленные на устранение контрактур и деформаций, такие как одномоментная многоуровневая хирургия, устранение крауч-походки методом мягкотканных операций, устранение эквинусной деформации и других деформаций стопы, остеотомия бедра, хирургия кисти, дорзальная ризотомия и ряд других операций оказались также отнесены к группе манипуляций с недоказанной эффективностью, что, с нашей точки зрения, не соотносится с множественными подтверждениями эффективности хирургических методик.

Выводы / Summary

1. Изучение публикаций, освещающих инструментальные диагностические возможности, показал, что они направлены не только на повышение информативности и точности выявления первичных и вторичных нарушений, но и на разработку скрининговых программ. В частности, в ряде стран разработаны и внедрены в клиническую практику программы наблюдения за состоянием тазобедренных суставов. Данные программы зарекомендовали себя как эффективный способ профилактики вывиха и подвывиха головки бедренной кости. Однако аналогичные инструментальные и иные скрининговые программы по другим значимым вторичным ортопедическим нарушениям в настоящее время отсутствуют.

2. Имеется значительное количество литературных источников, в которых представлены результаты биомеханических исследований статодинамических нарушений и методы их консервативной и хирургической коррекции, в том числе ортезирования. В то же время рутинное применение высокотехнологических биомеханических исследований в клинической практике ограничено, прежде всего, ввиду их высокой стоимости.

3. Выявлен рост числа публикаций, посвященных изучению как консервативных, так и хирургических методов лечения. Среди консервативных методов лидирующие места занимают использование ботулинического токсина типа А, ортезирование и гипсование, как в качестве монотерапии, так и в комбинации. Среди хирургических методов, в частности в области нейрохирургии, наблюдается тенденция к росту числа работ, анализирующих роль селективной дорзальной ризотомии, в области ортопедической хирургии — одномоментной многоуровневой коррекции. Несмотря на широкий круг предлагаемых вмешательств, на современном этапе отсутствует этиотропное лечение больных с детским церебральным параличом.

4. Важнейшим направлением изучения найденных публикаций является их критический анализ с точки зрения доказательной медицины.

Этика исследования. Исследования были одобрены этическим комитетом ФГБУ ФНЦРИ им. Г.А. Альбрехта Минтруда России и проводились в соответствии с этическими стандартами, изложенными в Хельсинкской декларации.

Конфликт интересов. Конфликт интересов отсутствует.

Источник финансирования. Государственное бюджетное финансирование.

Сведения о личном вкладе авторов

Джомардлы Э.И. — анализ литературы, написание базового текста статьи, этапное и заключительное редактирование статьи.

Кольцов А.А. — концепция и дизайн исследования, этапное и заключительное редактирование статьи.

Литература

1. Palisano R, Rosenbaum P, Walter S, Russell D, Wood E, Galuppi B. Development and reliability of a system to classify gross motor function in children with cerebral palsy. Dev Med Child Neurol. 1997;39(4):214–23. DOI: 10.1111/j.1469-8749.1997.tb07414.x.
2. Meseguer-Henarejos AB, Sánchez-Meca J, López-Pina JA, Carles-Hernández R. Inter- and intra-rater reliability of the Modified Ashworth Scale: a systematic review and meta-analysis. Eur J Phys Rehabil Med. 2018;54(4):576-90. DOI: 10.23736/S1973-9087.17.04796-7.
3. Bar-On L, Desloovere K, Molenaers G, Harlaar J, Kindt T, Aertbeliën E. Identification of the neural component of torque during manually-applied spasticity assessments in children with cerebral palsy. Gait Posture. 2014;40(3):346-51. DOI: 10.1016/j.gaitpost.2014.04.207.
4. Куренков А.Л., Бурсагова Б.И., Кузенкова Л.М., Петрова С.А. Применение ботулинического токсина типа А при спастических формах детского церебрального паралича. Эффективная фармакотерапия. 2013;(1): 34-41. (In Russian).
5. Silfverskoild N. Reduction of the uncrossed two-joints muscles of the leg to one-joint muscles in spastic condition. Acta Chir Scand. 1924;56:315-28.
6. Drefus LC, Clarke S, Resnik K, Koltsov J, Dodwell ER, Scher DM. The Root-Ely Modified Test of Rectus Femoris Spasticity Has Reliability in Individuals with Cerebral Palsy. HSS J. 2018;14(2):143-7. DOI: 10.1007/s11420-018-9609-5.

7. Lee SH, Chung CY, Park MS, Choi IH, Cho TJ. Tibial torsion in cerebral palsy: validity and reliability of measurement. Clin Orthop Relat Res. 2009;467(8):2098-104. DOI: 10.1007/s11999-009-0705-1.
8. Uota S, Morikita I, Shimokochi Y. Validity and clinical significance of a clinical method to measure femoral anteversion. J Sports Med Phys Fitness. 2019;59(11):1908-14. DOI: 10.23736/S0022-4707.19.09733-0.
9. Patro BP, Behera S, Das SS, Das G, Patra SK, Prabhat V. Estimation of Femoral Neck Anteversion in Adults: A Comparison Between Clinical Method, Radiography, and Computed Tomography at a Tertiary-care Center in Eastern India. Cureus. 2019;11(4):e4469. DOI: 10.7759/cureus.4469.
10. Shrader MW, Wimberly L, Thompson R. Hip Surveillance in Children With Cerebral Palsy. J Am Acad Orthop Surg. 2019 Oct 15;27(20):760-8. DOI: 10.5435/JAAOS-D-18-00184
11. Hägglund G, Alriksson-Schmidt A, Lauge-Pedersen H, Rodby-Bousquet E, Wagner P, Westbom L. Prevention of dislocation of the hip in children with cerebral palsy: 20-year results of a population-based prevention programme. Bone Joint J. 2014 Nov;96-B(11):1546-52. DOI: 10.1302/0301-620X.96B11.34385.
12. Elkamil AI, Andersen GL, Hägglund G, Lamvik T, Skranes J, Vik T. Prevalence of hip dislocation among children with cerebral palsy in regions with and without a surveillance programme: a cross sectional study in Sweden and Norway. BMC Musculoskelet Disord. 2011 Dec 16;12:284. DOI: 10.1186/1471-2474-12-284.
13. Kaushik PS, Gowda VK, Shivappa SK, Mannapur R, Jaysheel A. A Randomized Control Trial of Botulinum Toxin A Administration under Ultrasound Guidance against Manual Palpation in Spastic Cerebral Palsy. J Pediatr Neurosci. 2018 Oct-Dec;13(4):443-7. DOI: 10.4103/JPN.JPN_60_18
14. Скворцов Д.В. Клинический анализ движений. Анализ походки. Иваново: Издательство НПЦ “Стимул”; 1996. 344 p. (In Russian).
15. Смирнова Л.М., Джомардлы Э.И., Кольцов А.А. Объективные признаки деформаций стоп у детей со спастическими формами детского церебрального паралича: обоснование индивидуального подхода к обеспечению обувью. Травматология и ортопедия России. 2019;25(3):90-9. DOI: 10.21823/2311-2905-2019-25-3-90-99. (In Russia).
16. Chesnin KJ, Selby-Silverstein L, Besser MP. Comparison of an in-shoe pressure measurement device to a force plate: concurrent validity of center of pressure measurement. Gait Posture. 2000;12(2):128-33. DOI: 10.1016/s0966-6362(00)00071-0.
17. Nsenga Leunkeu A, Lelard T, Shephard RJ, Doutrellot PL, Ahmaidi S. Gait cycle and plantar pressure distribution in children with cerebral palsy: clinically useful outcome measures for a management and rehabilitation. NeuroRehabilitation. 2014;35(4):657-63. DOI: 3233/NRE- 141163.
18. Park KB, Park HW, Lee KS, Joo SY, Kim HW. Changes in dynamic foot pressure after surgical treatment of valgus deformity of the hindfoot in cerebral palsy. J Bone Joint Surg Am. 2008;90(8):1712-21. DOI: 10.2106/JBJS.G.00792.
19. Femery V, Moretto P, Renaut H, Thevenon A, Lensel G. Measurement of plantar pressure distribution in hemiplegic children: changes to adaptative gait patterns in accordance with deficiency. Clin Biomech (Bristol, Avon). 2002;17(5):406-13. DOI: 10.1016/s0021-9290(02)00063-5.
20. International classification of impairments, disability and health. Geneva, WHO. 2001. P. 342.
21. Dursun N, Gokbel T, Akarsu M, Dursun E. Randomized controlled trial on effectiveness of intermittent serial casting on spastic equinus foot in children with cerebral palsy after botulinum toxin – A treatment. Am J Phys Med Rehabil. 2017;96(4):221-25. DOI: 10.1097/PHM.0000000000000627.
22. Tilton A. Management of spasticity in children with cerebral palsy. Semin Pediatr Neurol. 2009;16:82–9.
23. Tickner N, Apps JR, Keady S, Sutcliffe AG. An overview of drug therapies used in the treatment of dystonia and spasticity in children. Arch Dis Child Educ Pract Ed. 2012;97:230–5.
24. Умнов В.В. Детский церебральный паралич. Эффективные способы борьбы с двигательными нарушениями / В. Умнов. СПб.: Издательство «Десятка»; 2013. 236 p. (In Russian)
25. Декопов А.В., Томский А.А., Шабалов В. А., Мачевская О.Е., Зиненко Д.Ю. Клинические рекомендации по нейрохирургическому лечению детского церебрального паралича. Moskva. 2015:1-21 (In Russian).
26. Декопов А.В., Бриль А.Г., Виноградов А.В., Куренков А.Л. Нейрохирургическое лечение спастического синдрома у детей с детским церебральным параличом. Журнал неврологии и психиатрии.. 2012;7(2): 34-9. (In Russian)
27. Summers J, Coker B, Eddy S, Elstad M, Bunce C, et al. Selective dorsal rhizotomy in ambulant children with cerebral palsy: an observational cohort study. Lancet Child Adolesc Health. 2019;3(7):455-62. DOI: 10.1016/S2352-4642(19)30119-1.
28. Bolster EA, van Schie PE, Becher JG, van Ouwerkerk WJ, Strijers RL, Vermeulen RJ. Long-term effect of selective dorsal rhizotomy on gross motor function in ambulant children with spastic bilateral cerebral palsy, compared with reference centiles. Dev Med Child Neurol. 2013;55(7):610-16. DOI: 10.1111/dmcn.12148.
29. Ingale H, Ughratdar I, Muquit S, Moussa AA, Vloeberghs MH. Selective dorsal rhizotomy as an alternative to intrathecal baclofen pump replacement in GMFCS grades 4 and 5 children. Childs Nerv Syst. 2016;32(2):321-5. DOI: 10.1007/s00381-015-2950-9.
30. D’Aquino D, Moussa AA, Ammar A, Ingale H, Vloeberghs M. Selective dorsal rhizotomy for the treatment of severe spastic cerebral palsy: efficacy and therapeutic durability in GMFCS grade IV and V children. Acta Neurochir (Wien). 2018;160(4):811-21. DOI: 10.1007 / s00701-017-3349-z.
31. Kim HS, Steinbok P, Wickenheiser D. Predictors of poor outcome after selective dorsal rhizotomy in treatment of spastic cerebral palsy. Childs Nerv Syst. 2006; 22(1):60-6.
32. Josenby AL, Wagner P, Jarnlo GB, Westbom L, Nordmark E. Motor function after selective dorsal rhizotomy: a 10-year practice-based follow-up study. Dev Med Child Neurol. 2012;54(5):429-35. DOI: 10.1111/j.1469-8749.2012.04258.x
33. O’Brien DF, Park TS, Puglisi JA, Collins DR, Leuthardt EC. Effect of selective dorsal rhizotomy on need for orthopedic surgery for spastic quadriplegic cerebral palsy: long-term outcome analysis in relation to age. J Neurosurg. 2004;101(1):59-63. doi: 10.3171/ped.2004.101.2.0059.
34. Glasman AM, Kim H, Swaminathan K, Beck T. Efficacy of botulinum toxin A, serial casting, and combined treatment for spastic equinus: a retrospective analysis. Dev Med Child Neurol. 2004;46(12):807-11. DOI: 10.1017/s0012162204001410.

35. Booth MY, Yates CC, Edgar TS, Bandy WD. Serial casting vs combined intervention with botulinum toxin A and serial casting in the treatment of spastic equinus in children. Pediatr Phys Ther. 2003;15(4):216-20. DOI: 10.1097/01.PEP0000096382.65499.E2.
36. Park ES, Rha DW, Yoo JK, Kim SM, Chang WH, Song SH. Short-term effects of combined serial casting and botulinum toxin injection for spastic equinus in ambulatory children with cerebral palsy. Yosei Med J. 2010;51(4):579-84. DOI: 10.3349/ymj.2010.51.4.579.
37. Kay RM, Rethlefsen SA, Fern-Buneo A, Wren TA, Skaggs DL. Botulinum toxin as an adjunct to serial casting treatment in children with cerebral palsy. J Bone Joint Surg Am. 2004;86(11):2377-84. DOI: 10.2106/00004623-200411000-00003.
38. Weide G, Sloot L, Oudenhoven L, Jaspers RT, Harlaar J, Buizer AI, Bar-On L. Comprehensive evaluation of gait, spasticity, and muscle morphology: A case report of a child with spastic paresis treated with botulinum NeuroToxin-A, serial casting, and physiotherapy. Clin Case Rep. 2019;7:1637-46. DOI: 10.1002/ccr3.2227.
39. Kiapekos N, Broström E, Hägglund G, Åstrand P. Primary surgery to prevent hip dislocation in children with cerebral palsy in Sweden: a minimum 5-year follow-up by the national surveillance program (CPUP). Acta Orthop. 2019;90(5):495-500. DOI: 10.1080/17453674.2019.1627116.
40. Agarwal KN, Chen C, Scher DM, Dodwell ER. Migration percentage and odds of recurrence/subsequent surgery after treatment for hip subluxation in pediatric cerebral palsy: a meta-analysis and systematic review. J Child Orthop. 2019 Dec 1;13(6):582-92. DOI: 10.1302/1863-2548.13.190064.
41. Oto M, Sarıkaya İA, Erdal OA, Şeker A. Surgical reconstruction of hip subluxation and dislocation in children with cerebral palsy. Eklem Hastalik Cerrahisi. 2018;29(1):8-12. DOI: 10.5606/ehc.2018.59227.
42. Cobanoglu M, Cullu E, Omurlu I. The effect of hip reconstruction on gross motor function levels in children with cerebral palsy. Acta Orthop Traumatol Turc. 2018;52(1):44-8. DOI: 10.1016/j.aott.2017.11.001.
43. Бидямшин Р.Р., Рябых С.О., Чибиров Г.М., Попков Д.А. Результаты паллиативных вмешательств при вывихе бедра у пациентов с детским церебральным параличом. Травматология и ортопедия России. 2016;22 (4):45-9. DOI: 10.21823/2311-2905-2016-22-4-45-59 (In Russian).
44. Бидямшин Р.Р., Попков Д.А. Вывих бедра у подростков и взрослых, страдающих детским церебральным параличом: паллиативные методы оперативного лечения (обзор литературы). Гений ортопедии. 2017;23(1): 95-101. DOI: 10.18019/1028-4427-2017-23-1-95-101 (In Russian).
45. Boldingh EJ, Bouwhuis CB, van der Heijden-Maessen HC, Bos CF, Lankhorst GJ. Palliative hip surgery in severe cerebral palsy: a systematic review. J Pediatr Orthop B. 2014;23(1):86-92. DOI: 10.1097/BPB.0b013e3283651a5d.
46. Aslan A, Diril SK, Demirci D, Yorgancıgil H. Comparison of single event multilevel surgery and multiple surgical events in the lower extremities of children with spastic cerebral palsy. Eklem Hastalik Cerrahisi. 2019;30(3):217-23. DOI: 10.5606/ehc.2019.66516.
47. Langerak NG, Tam N, du Toit J, Fieggen AG, Lamberts RP. Gait pattern of adults with cerebral palsy and spastic diplegia more than 15 years after being treated with an Interval Surgery Approach: Implications for Low-Resource Settings. Indian J Orthop. 2019;53(5):655-61. DOI: 10.4103/ortho.IJortho_113_19.
48. Meyer-Heim A., Borggraefe I., C. Ammann-Reiffer, Feasibility of robotic assisted locomotor training in children with central gait impairment. Dev. Med. Child Neurol. 2007;49:900–6.
49. Valvano J., Activity-focussed motor interventions for children with neurological conditions. PhysOccup Ther Pediatr. 2004;24:79-107.
50. Barría P., Tapia E., Andrade A., Bandera A., Moris A., Henriquez H. Gait Exercise Program with a Low-Tech Device for Children with Severe Cerebral Palsy: Physiologic and Neuromotor Effects. Converging Clinical and Engineering Research on Neurorehabilitation II, Biosystems & Biorobotics 15. 2017;1311-12. DOI: 10.1007/978-3-319-46669-9_214.
51. Novak I, Morgan C, Fahey M, Finch-Edmondson M, Galea C, Hines A, et al. State of evidence traffic lights 2019: Systematic review of intervention for preventing and treating children with cerebral palsy. Curr Neurol Neurosci Rep. 2020;20(3):1-21. DOI: 10.1007/s11910-020-1022-z.

References

1. Palisano R, Rosenbaum P, Walter S, Russell D, Wood E, Galuppi B. Development and reliability of a system to classify gross motor function in children with cerebral palsy. Dev Med Child Neurol. 1997;39(4):214–23. DOI: 10.1111/j.1469-8749.1997.tb07414.x.
2. Meseguer-Henarejos AB, Sánchez-Meca J, López-Pina JA, Carles-Hernández R. Inter- and intra-rater reliability of the Modified Ashworth Scale: a systematic review and meta-analysis. Eur J Phys Rehabil Med. 2018;54(4):576-90. DOI: 10.23736/S1973-9087.17.04796-7.
3. Bar-On L, Desloovere K, Molenaers G, Harlaar J, Kindt T, Aertbeliën E. Identification of the neural component of torque during manually-applied spasticity assessments in children with cerebral palsy. Gait Posture. 2014;40(3):346-51. DOI: 10.1016/j.gaitpost.2014.04.207.
4. Kurenkov AL, Bursagova BI, Kuzenkova LM, Petrova SA. Primenenie botulinicheskogo toksina tipa A pri spasticheskih formah detskogo cerebral'nogo paralicha. Effektivnaya farmakoterapiya [The use of botulinum toxin type A in spastic forms of cerebral palsy. Effective pharmacotherapy] Pediatriya [Pediatrics]. 2013;(1): 34-41. (In Russian).
5. Silfverskoild N. Reduction of the uncrossed two-joints muscles of the leg to one-joint muscles in spastic condition. Acta Chir Scand. 1924;56:315-28.
6. Drefus LC, Clarke S, Resnik K, Koltsov J, Dodwell ER, Scher DM. The Root-Ely Modified Test of Rectus Femoris Spasticity Has Reliability in Individuals with Cerebral Palsy. HSS J. 2018;14(2):143-7. DOI: 10.1007/s11420-018-9609-5.
7. Lee SH, Chung CY, Park MS, Choi IH, Cho TJ. Tibial torsion in cerebral palsy: validity and reliability of measurement. Clin Orthop Relat Res. 2009;467(8):2098-104. DOI: 10.1007/s11999-009-0705-1.
8. Uota S, Morikita I, Shimokochi Y. Validity and clinical significance of a clinical method to measure femoral anteversion. J Sports Med Phys Fitness. 2019;59(11):1908-14. DOI: 10.23736/S0022-4707.19.09733-0.
9. Patro BP, Behera S, Das SS, Das G, Patra SK, Prabhat V. Estimation of Femoral Neck Anteversion in Adults: A Comparison Between Clinical Method, Radiography, and Computed Tomography at a Tertiary-care Center in Eastern India. Cureus. 2019;11(4):e4469. DOI: 10.7759/cureus.4469.

10. Shrader MW, Wimberly L, Thompson R. Hip Surveillance in Children With Cerebral Palsy. J Am Acad Orthop Surg. 2019 Oct 15;27(20):760-8. DOI: 10.5435/JAAOS-D-18-00184
11. Hägglund G, Alriksson-Schmidt A, Lauge-Pedersen H, Rodby-Bousquet E, Wagner P, Westbom L. Prevention of dislocation of the hip in children with cerebral palsy: 20-year results of a population-based prevention programme. Bone Joint J. 2014 Nov;96-B(11):1546-52. DOI: 10.1302/0301-620X.96B11.34385.
12. Elkamil AI, Andersen GL, Hägglund G, Lamvik T, Skranes J, Vik T. Prevalence of hip dislocation among children with cerebral palsy in regions with and without a surveillance programme: a cross sectional study in Sweden and Norway. BMC Musculoskelet Disord. 2011 Dec 16;12:284. DOI: 10.1186/1471-2474-12-284.
13. Kaushik PS, Gowda VK, Shivappa SK, Mannapur R, Jaysheel A. A Randomized Control Trial of Botulinum Toxin A Administration under Ultrasound Guidance against Manual Palpation in Spastic Cerebral Palsy. J Pediatr Neurosci. 2018 Oct-Dec;13(4):443-7. DOI: 10.4103/JPN.JPN_60_18
14. Skvorcov DV Klinicheskij analiz dvizhenij. Analiz pohodki [Clinical analysis of movements. Gait analysis]. Ivanovo: Izdatel'stvo NPC "Stimul" [Ivanovo: "Stimul» publishing house SPC]; 1996. 344 p. (In Russian).
15. Smirnova LM, Dzhomardly EI, Kol'cov AA. Ob»ektivnye priznaki deformacij stop u detej so spasticheskimi formami detskogo cerebral'nogo paralicha: obosnovanie individual'nogo podhoda k obespecheniyu obuv'yu. [Objective sings of foot deformities in children with spastic forms of cerebral paralysis: justification of individual approach to footwear support]. Travmatologiya i ortopediya Rossii. [Traumatology and orthopedics of Russia] 2019;25(3):90-9. DOI: 10.21823/2311-2905-2019-25-3-90-99. (In Russia).
16. Chesnin KJ, Selby-Silverstein L, Besser MP. Comparison of an in-shoe pressure measurement device to a force plate: concurrent validity of center of pressure measurement. Gait Posture. 2000;12(2):128-33. DOI: 10.1016/s0966-6362(00)00071-0.
17. Nsenga Leunkeu A, Lelard T, Shephard RJ, Doutrellot PL, Ahmaidi S. Gait cycle and plantar pressure distribution in children with cerebral palsy: clinically useful outcome measures for a management and rehabilitation. NeuroRehabilitation. 2014;35(4):657-63. DOI: 3233/NRE- 141163.
18. Park KB, Park HW, Lee KS, Joo SY, Kim HW. Changes in dynamic foot pressure after surgical treatment of valgus deformity of the hindfoot in cerebral palsy. J Bone Joint Surg Am. 2008;90(8):1712-21. DOI: 10.2106/JBJS.G.00792.
19. Femery V, Moretto P, Renaut H, Thevenon A, Lensel G. Measurement of plantar pressure distribution in hemiplegic children: changes to adaptative gait patterns in accordance with deficiency. Clin Biomech (Bristol, Avon). 2002;17(5):406-13. DOI: 10.1016/s0021-9290(02)00063-5.
20. International classification of impairments, disability and health. Geneva, WHO. 2001. P. 342.
21. Dursun N, Gokbel T, Akarsu M, Dursun E. Randomized controlled trial on effectiveness of intermittent serial casting on spastic equinus foot in children with cerebral palsy after botulinum toxin – A treatment. Am J Phys Med Rehabil. 2017;96(4):221-25. DOI: 10.1097/PHM.0000000000000627.
22. Tilton A. Management of spasticity in children with cerebral palsy. Semin Pediatr Neurol. 2009;16:82–9.
23. Tickner N, Apps JR, Keady S, Sutcliffe AG. An overview of drug therapies used in the treatment of dystonia and spasticity in children. Arch Dis Child Educ Pract Ed. 2012;97:230–5.
24. Umnov V.V. Detskij cerebral'nyj paralich. Effektivnye sposoby bor'by s dvigatel'nymi narusheniyami [Infantile cerebral palsy. Effective ways to combat motor disorders], SPb.: Izdatel'stvo «Desyatka» [Saint-Petersburg: Publishing House «Ten»]; 2013. 236 p. (In Russian)
25. Dekopov AV, Tomskij AA, Shabalov VA, Machevskaya OE, Zinenko DYu. Klinicheskie rekomendacii po nejrohirurgicheskomu lecheniyu detskogo cerebral'nogo paralicha [Clinical recommendations for the neurosurgical treatment of cerebral palsy]. Moskva [Moscow]. 2015:1-21 (In Russian).
26. Dekopov AV, Bril' AG, Vinogradov AV, Kurenkov AL. Nejrohirurgicheskoe lechenie spasticheskogo sindroma u detej s detskim cerebral'nym paralichom [Neurosurgical treatment of spastic syndrome in children with cerebral palsy]. Zhurnal nevrologii i psihiatrii [Journal of neurology and psychiatry]. 2012;7(2):34-9. (In Russian)
27. Summers J, Coker B, Eddy S, Elstad M, Bunce C, et al. Selective dorsal rhizotomy in ambulant children with cerebral palsy: an observational cohort study. Lancet Child Adolesc Health. 2019;3(7):455-62. DOI: 10.1016/S2352-4642(19)30119-1.
28. Bolster EA, van Schie PE, Becher JG, van Ouwerkerk WJ, Strijers RL, Vermeulen RJ. Long-term effect of selective dorsal rhizotomy on gross motor function in ambulant children with spastic bilateral cerebral palsy, compared with reference centiles. Dev Med Child Neurol. 2013;55(7):610-16. DOI: 10.1111/dmcn.12148.
29. Ingale H, Ughratdar I, Muquit S, Moussa AA, Vloeberghs MH. Selective dorsal rhizotomy as an alternative to intrathecal baclofen pump replacement in GMFCS grades 4 and 5 children. Childs Nerv Syst. 2016;32(2):321-5. DOI: 10.1007/s00381-015-2950-9.
30. D'Aquino D, Moussa AA, Ammar A, Ingale H, Vloeberghs M. Selective dorsal rhizotomy for the treatment of severe spastic cerebral palsy: efficacy and therapeutic durability in GMFCS grade IV and V children. Acta Neurochir (Wien). 2018;160(4):811-21. DOI: 10.1007 / s00701-017-3349-z.
31. Kim HS, Steinbok P, Wickenheiser D. Predictors of poor outcome after selective dorsal rhizotomy in treatment of spastic cerebral palsy. Childs Nerv Syst. 2006;22(1):60-6.
32. Josenby AL, Wagner P, Jarnlo GB, Westbom L, Nordmark E. Motor function after selective dorsal rhizotomy: a 10-year practice-based follow-up study. Dev Med Child Neurol. 2012;54(5):429-35. DOI: 10.1111/j.1469-8749.2012.04258.x
33. O'Brien DF, Park TS, Puglisi JA, Collins DR, Leuthardt EC. Effect of selective dorsal rhizotomy on need for orthopedic surgery for spastic quadriplegic cerebral palsy: long-term outcome analysis in relation to age. J Neurosurg. 2004;101(1):59-63. Doi: 10.3171/ped.2004.101.2.0059.
34. Glasman AM, Kim H, Swaminathan K, Beck T. Efficacy of botulinum toxin A, serial casting, and combined treatment for spastic equinus: a retrospective analysis. Dev Med Child Neurol. 2004;46(12):807-11. DOI: 10.1017/s0012162204001410.
35. Booth MY, Yates CC, Edgar TS, Bandy WD. Serial casting vs combined intervention with botulinum toxin A and serial casting in the treatment of spastic equinus in children. Pediatr Phys Ther. 2003;15(4):216-20. DOI: 10.1097/01.PEP0000096382.65499.E2.
36. Park ES, Rha DW, Yoo JK, Kim SM, Chang WH, Song SH. Short-term effects of combined serial casting

and botulinum toxin injection for spastic equinus in ambulatory children with cerebral palsy. Yosei Med J. 2010;51(4):579-84. DOI: 10.3349/ymj.2010.51.4.579.
37. Kay RM, Rethlefsen SA, Fern-Buneo A, Wren TA, Skaggs DL. Botulinum toxin as an adjunct to serial casting treatment in children with cerebral palsy. J Bone Joint Surg Am. 2004;86(11):2377-84. DOI: 10.2106/00004623-200411000-00003.
38. Weide G, Sloot L, Oudenhoven L, Jaspers RT, Harlaar J, Buizer AI, Bar-On L. Comprehensive evaluation of gait, spasticity, and muscle morphology: A case report of a child with spastic paresis treated with botulinum NeuroToxin-A, serial casting, and physiotherapy. Clin Case Rep. 2019;7:1637-46. DOI: 10.1002/ccr3.2227.
39. Kiapekos N, Broström E, Hägglund G, Åstrand P. Primary surgery to prevent hip dislocation in children with cerebral palsy in Sweden: a minimum 5-year follow-up by the national surveillance program (CPUP). Acta Orthop. 2019;90(5):495-500. DOI: 10.1080/17453674.2019.1627116.
40. Agarwal KN, Chen C, Scher DM, Dodwell ER. Migration percentage and odds of recurrence/subsequent surgery after treatment for hip subluxation in pediatric cerebral palsy: a meta-analysis and systematic review. J Child Orthop. 2019 Dec 1;13(6):582-92. DOI: 10.1302/1863-2548.13.190064.
41. Oto M, Sarıkaya İA, Erdal OA, Şeker A. Surgical reconstruction of hip subluxation and dislocation in children with cerebral palsy. Eklem Hastalik Cerrahisi. 2018;29(1):8-12. DOI: 10.5606/ehc.2018.59227.
42. Cobanoglu M, Cullu E, Omurlu I. The effect of hip reconstruction on gross motor function levels in children with cerebral palsy. Acta Orthop Traumatol Turc. 2018;52(1):44-8. DOI: 10.1016/j.aott.2017.11.001.
43. Bidyamshin RR, Ryabyh SO, Chibirov GM, Popkov DA. Rezul'taty palliativnyh vmeshatel'stv pri vyvihe bedra u pacientov s detskim cerebral'nym paralichom [Outcomes of palliative orthopedic surgery for hip dislocation in patients with cerebral palsy]. Travmatologiya i ortopediya Rossii [Traumatology and orthopedics of Russia]. 2016;22(4): 45-9. DOI: 10.21823/2311-2905-2016-22-4-45-59 (In Russian).
44. Bidyamshin RR, Popkov DA. Vyvih bedra u podrostkov i vzroslyh, stradayushchih detskim cerebral'nym paralichom: palliativnye metody operativnogo lecheniya (obzor literatury) [Hip dislocation in adolescents and adults with cerebral palsy: palliative methods of surgical treatment (literature review)]. Genij ortopedii [Genius of orthopedics]. 2017;23(1): 95-101. DOI: 10.18019/1028-4427-2017-23-1-95-101 (In Russian).
45. Boldingh EJ, Bouwhuis CB, van der Heijden-Maessen HC, Bos CF, Lankhorst GJ. Palliative hip surgery in severe cerebral palsy: a systematic review. J Pediatr Orthop B. 2014;23(1):86-92. DOI: 10.1097/BPB.0b013e3283651a5d.
46. Aslan A, Diril SK, Demirci D, Yorgancıgil H. Comparison of single event multilevel surgery and multiple surgical events in the lower extremities of children with spastic cerebral palsy. Eklem Hastalik Cerrahisi. 2019;30(3):217-23. DOI: 10.5606/ehc.2019.66516.
47. Langerak NG, Tam N, du Toit J, Fieggen AG, Lamberts RP. Gait pattern of adults with cerebral palsy and spastic diplegia more than 15 years after being treated with an Interval Surgery Approach: Implications for Low-Resource Settings. Indian J Orthop. 2019;53(5):655-61. DOI: 10.4103/ortho.IJortho_113_19.
48. Meyer-Heim A., Borggraefe I., C. Ammann-Reiffer, Feasibility of robotic assisted locomotor training in children with central gait impairment. Dev. Med. Child Neurol. 2007;49:900–6.
49. Valvano J., Activity-focussed motor interventions for children with neurological conditions. PhysOccup Ther Pediatr. 2004;24:79-107.
50. Barría P., Tapia E., Andrade A., Bandera A., Moris A., Henriquez H. Gait Exercise Program with a Low-Tech Device for Children with Severe Cerebral Palsy: Physiologic and Neuromotor Effects. Converging Clinical and Engineering Research on Neurorehabilitation II, Biosystems & Biorobotics 15. 2017;1311-12. DOI: 10.1007/978-3-319-46669-9_214.
51. Novak I, Morgan C, Fahey M, Finch-Edmondson M, Galea C, Hines A, et al. State of evidence traffic lights 2019: Systematic review of intervention for preventing and treating children with cerebral palsy. Curr Neurol Neurosci Rep. 2020;20(3):1-21. DOI: 10.1007/s11910-020-1022-z.

Рукопись поступила: 12.05.2021
Принята в печать: 07.06.2021

Авторы

Джомардлы Эльнур Исфандиярович — врач травматолог-ортопед, аспирант по специальности «Травматология и ортопедия», ФГБУ ФНЦРИ им. Г.А. Альбрехта Минтруда России, ул. Бестужевская, дом 50, Санкт-Петербург, 195067, Российская Федерация, e-mail: mamedov.ie@yandex.ru

Кольцов Андрей Анатольевич — врач травматолог-ортопед, кандидат медицинских наук, заведующий 1-м детским травматолого-ортопедическим отделением клиники ФГБУ ФНЦРИ им. Г.А. Альбрехта Минтруда России, ул. Бестужевская, дом 50, Санкт-Петербург, 195067, Российская Федерация, e-mail: katandr2007@yandex.ru

Authors

Dzhomardly Elnur Isfandiyarovich, orthopedic traumatologist, post-graduate student in traumatology and orthopedics, Albrecht Federal Scientific Centre of Rehabilitation of the Disabled, 50 Bestuzhevskaya Street, 195067 St. Petersburg, Russian Federation, e-mail: mamedov.ie@yandex.ru

Koltsov Andrey Anatolyevich, orthopedic traumatologist, PhD in Medical sciences, head of the 1st children's traumatological and orthopedic department, Clinic of the Albrecht Federal Scientific Centre of Rehabilitation of the Disabled, 50 Bestuzhevskaya Street, 195067 St. Petersburg, Russian Federation, e-mail: katandr2007@yandex.ru